

Verhalten am Unfallort nach Zahntrauma

Andreas Filippi, Prof. Dr. med. dent.

Zahnunfallzentrum und Klinik für zahnärztliche Chirurgie, -Radiologie, Mund- und Kieferheilkunde

Universitätskliniken für Zahnmedizin

Hebelstrasse 3, CH-4056 Basel

E-Mail: andreas.filippi@unibas.ch, Homepage: www.andreas-filippi.ch

Indizes

Unfallort, Zahnrettungsbox, Zahnunfallposter, Avulsion, Kronenfraktur

Zusammenfassung

Wie bei allen schwerwiegenden unfallbedingten Verletzungen steht und fällt die Prognose verletzter Zähne mit der Erstversorgung. Insbesondere nach Avulsionen bleibender Zähne bleibt nur wenig Zeit, um das Überleben der Zementoblasten und Parodontalfibroblasten auf der Wurzeloberfläche zu gewährleisten. Die Zellen sterben hierbei nicht durch den Unfallvorgang an sich, sondern primär infolge einer unphysiologischen extraoralen Lagerung und einer unprofessionellen zahnärztlichen Behandlung. Ohne diese Zellen geht der Zahn nach Replantation definitiv durch eine knöchernen Ersatzgewebsbildung (osseous replacement) oder eine infektionsbedingte Wurzelresorption (infection-related resorption) verloren. Dies lässt sich am besten mit Hilfe einer Zahnrettungsbox verhindern. Auch nach Kronenfrakturen sollte das Fragment gesucht und in Wasser aufbewahrt werden. In den meisten Fällen stellt dies die beste und kostengünstigste Art der Rekonstruktion dar.

Verhalten am Unfallort

Das Verhalten unmittelbar nach einem Zahnunfall kann für die Therapie und die Prognose des verletzten Zahnes entscheidend sein. Dies gilt vor allem für Kronenfrakturen und Avulsionen. Zähne oder deren Bruchstücke müssen sofort gesucht werden. Während koronale Fragmente lediglich feucht gelagert werden sollten, um ein Austrocknen und somit eine Verfärbung nach dem Wiederbefestigen (reattachment) zu verhindern, müssen avulsierte Zähne möglichst rasch in ein zellphysiologisches Medium eingebracht werden. Das Überleben der Zellen auf der Wurzeloberfläche (Zementoblasten, Parodontalfibroblasten) ist Voraussetzung für eine erfolgreiche Replantation mit parodontaler Heilung^{2,3,6,8} (Abb. 1). Das Absterben dieser Zellen führt immer zum Zahnverlust durch Ankylose und externe Wurzelresorption (osseous replacement, bei unbehandelter Pulpanekrose: infection-related resorption), was bei Kindern einen Stopp des lokalen Kieferwachstums und somit kaum lösbare Probleme zur Folge hat^{1,5}.

Die hoch spezialisierten Zellen auf der Wurzeloberfläche können nur in einer Zahnrettungsbox (SOS Zahnbox, Fa. Hager & Werken, Duisburg; Dentosafe, Fa. Medice Arzneimittel Pütter, Iserlohn; EMT ToothSaver, Fa. SmartPractice, Phoenix, USA) nennenswerte Zeiträume überleben^{8,12} (Abb. 2). Sie enthält sämtliche erforderlichen Nährstoffe sowie Aminosäuren und gewährleistet ein extraorales Überleben der Zellen und somit des Zahnes von mindestens 25 bis 30 Stunden (Abb. 3). Lassen die Umstände eine Replantation des Zahnes innerhalb dieser Zeit nicht zu, kann er in eine neue Rettungsbox umgelagert werden; Zeiträume von 2 bis 3 Tagen lassen sich problemlos überbrücken. Auf diese Weise können zunächst ggf. schwerwiegendere Verletzungen in der Unfallchirurgie oder im Kinderspital behandelt werden. Auch kann eine Replantation im nächtlichen Notfalldienst der zahnärztlichen Praxis auf den nächsten Tag mit besserer personeller Infrastruktur verschoben werden, ohne prognostische Kompromisse machen zu müssen.

ZAHNHEILKUNDE INTERDISZIPLINÄR

Verhalten am Unfallort nach Zahntrauma

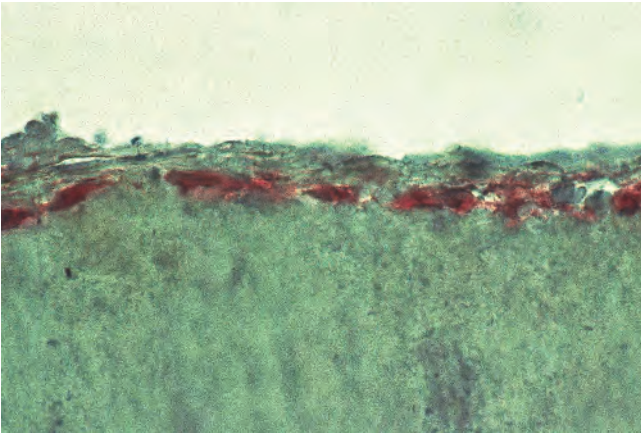


Abb. 1 Immunhistochemische Darstellung von Zementoblasten auf der Wurzeloberfläche

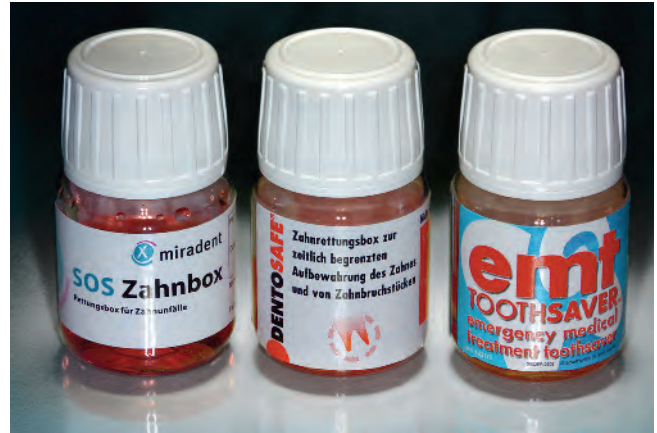

Abb. 2 Die verschiedenen, bezüglich des Inhalts identischen Zahnrettungsboxen. Von links nach rechts: SOS Zahnbox, Dentosafe und EMT ToothSaver

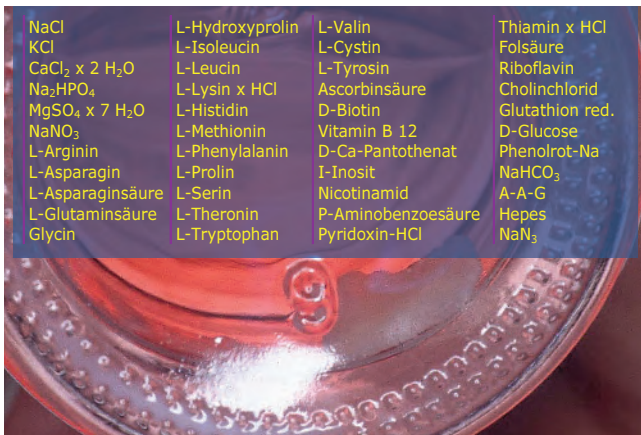

Abb. 3 Inhaltsstoffe des Organtransplantationsmediums in der Zahnrettungsbox



Abb. 4 Bei einem Absinken des pH-Wertes unter 6 verfärbt sich das rosa Medium (links) gelb (rechts)

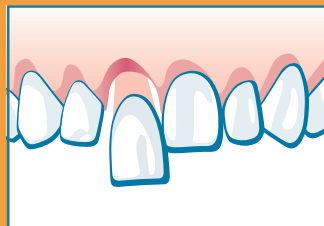
Ein weiterer Vorteil der Zahnrettungsbox besteht darin, dass nach dem Unfall noch genügend Zeit für die zahnärztliche Diagnostik sowie die Information und Aufklärung der Eltern/Erziehungsberechtigten bleibt. Letzteres ist um so wichtiger, je schlechter sich die Prognose der verletzten Zähne darstellt. Die Zahnrettungsbox enthält einen Puffer, der in der Lage ist, den pH-Wert über die genannten Zeiträume hinweg konstant physiologisch zu halten, und einen Farbindikator, der das rosa Medium bei einem Absinken des pH-Wertes unter 6 gelb werden lässt (Abb. 4). Dies stellt einen wichtigen Anhaltspunkt für den behandelnden Zahnarzt dar.

Die Zahnrettungsbox ist 3 Jahre haltbar und sollte auch aufgrund der regressiven Veränderungen des Zellnährmedi-

ums darüber hinaus nicht verwendet werden. Die Box wird mit und ohne Zahn bei Raumtemperatur gelagert. Temperaturen über 40 °C zerstören das hoch komplexe Zellnährmedium, und Kühlschranktemperaturen verschlechtern die Prognose des Zahnes nach der Replantation. Für deutlich kürzere Zeiträume kommt als alternative Lagerungsmöglichkeit kalte und ultrahoherhitzte Milch in Frage. Nur wenn sie kalt und ultrahoherhitzt ist, können die meisten Zellen dort vorhersagbar etwa 2 Stunden überleben. Medien wie sterile isotone Kochsalzlösung (vorhersagbares Überleben der meisten Zellen etwa 1 Stunde), Speichel oder Wasser führen rasch zum Zelltod. Sie sollten definitiv weder empfohlen noch verwendet werden.

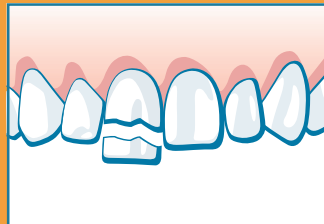
ZAHNUNFALL!

1. RUHE BEWAHREN – ZAHNERHALT IST MEISTENS MÖGLICH, WENN SIE RICHTIG HANDELN!
2. SOFORT ZAHNARZT ODER ZAHNKLINIK AUFSUCHEN – BEI JEDEM ZAHNUNFALL!



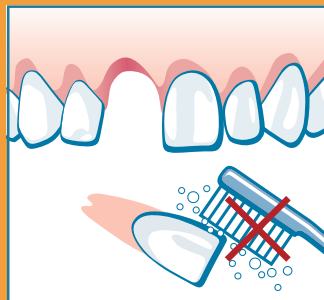ZAHN LOCKER ODER VERSCHOBEN

- Belassen Sie die Zähne zunächst in ihrer Position.



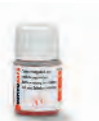ZAHN ABGEBROCHEN

- Suchen Sie das abgebrochene Zahnfragment und bewahren Sie es in Wasser auf. In vielen Fällen kann dieses vom Zahnarzt problemlos wieder angeklebt werden.



ZAHN AUSGESCHLAGEN

- Suchen Sie den ausgeschlagenen Zahn.
- Lagern Sie den Zahn in einer Zahnrettungsbox (Dentosafe®). Diese ist in der Apotheke, oftmals auch in Schwimmbädern, Schulen und Zahnarzt-Praxen erhältlich. Falls nicht verfügbar, verwenden Sie kalte Milch.
- Niemals den Zahn reinigen und trocken lagern!



 **zahnunfallzentrum**
Universitätskliniken für Zahnmedizin | Universität Basel

Prof. Dr. A. Filippi & OA Dr. G. Krastl, www.zahnunfall.unibas.ch

Abb. 5 Zahnunfallposter des Zahnunfallzentrums der Universität Basel (Bestellung im Internet unter www.andreas-filippi.ch)

Verhalten der Aufsichtspersonen

Realität ist, dass die wenigsten betroffenen Kinder und Jugendlichen wissen, wie man sich nach einem Zahnunfall richtig zu verhalten hat. Dies gilt aber auch für deren Aufsichtspersonen in Schulen und Freizeiteinrichtungen sowie Sporttrainer. Immer wieder werden Zahnfragmente oder ganze Zähne nicht gesucht oder gar weggeworfen. Der Informationsgrad ist nicht nur bei Kindern und Jugendlichen, sondern auch bei den Verantwortlichen in Schulen, Sportclubs und öffentlichen Schwimmbädern sehr gering. Daher werden vom Zahnunfallzentrum der Universität Basel immer wieder Informationsplakate für Kinder und Jugendliche entworfen, die heute von zahlreichen zahnärztlichen Gesellschaften und Institutionen in verschiedenen Sprachen vertrieben werden. Das aktuelle Poster (Abb. 5) macht insbesondere darauf aufmerksam, nach einem Zahnunfall sämtliche Bruchstücke zu suchen, die Zähne nicht zu reinigen, sie so schnell wie möglich in eine Zahnrettungsbox oder in Milch zu lagern und immer sofort einen Zahnarzt bzw. eine Zahnklinik aufzusuchen. Dieses Poster sollte heute in allen Kindergärten, Grund- bzw. Primarschulen, Sporthallen, öffentlichen Schwimmbädern und auch in möglichst vielen Zahnarzt- und Kinderarztpraxen hängen. Es kann im Internet unter www.andreas-filippi.ch über einen Link bestellt werden.

Die Zahnrettungsbox

Die Zahnrettungsbox sollte heute nicht nur aus medizinischer, sondern auch aus juristischer Sicht in jeder Zahnarztpraxis vorhanden sein. Kein Zahnarzt ist verpflichtet, einen avulsierten Zahn in seiner Praxis zu replantieren, aber er muss

sicherstellen, dass sich durch die Nichtbehandlung die Prognose für den Zahn nicht verschlechtert. Die wenigsten beherrschen zudem die antiresorptiven und regenerationsfördernden Therapiekonzepte (ART) nach Avulsion oder haben die erforderlichen Medikamente (Tetrazykline, Steroide, Emdogain) vorrätig^{4,9-11,13}. Das Einlegen eines avulsierten Zahnes in eine Zahnrettungsbox und das Überweisen an einen Spezialisten oder eine Universitätszahnklinik mit einer Expertise in zahnärztlicher Traumatologie (z. B. Zahnunfallzentrum) sind ebenfalls eine adäquate und zellphysiologische Behandlung. Dies verhindert auch, dass man ggf. dem Vorwurf unterlassener Hilfeleistung ausgesetzt werden kann.

Die Zahnrettungsbox sollte weiterhin in jeder unfallchirurgischen Klinik und in jedem Notarztwagen vorhanden sein. Außerdem sollte sie dort verfügbar sein, wo häufig Zahnunfälle passieren: in Sporthallen, Schulen und öffentlichen Schwimmbädern. In Österreich beispielsweise sind landesweit alle Primarschulen mit der Zahnrettungsbox ausgerüstet. In Deutschland und der Schweiz gibt es einige regional begrenzte Projekte. So sind etwa alle Zahnärzte in den Schweizer Kantonen Basel-Stadt und Basel-Landschaft flächendeckend mit der Zahnrettungsbox ausgestattet worden, wobei die Kosten auf den Jahresbeitrag der Mitgliedschaft in der kantonalen Zahnärztesgesellschaft aufgeschlagen wurden. Alle öffentlichen Schwimmbäder in diesen beiden Kantonen besitzen eine Zahnrettungsbox und das Zahnunfallposter.

Das am längsten und besten dokumentierte Projekt ist jedoch das des Arbeitskreises Jugendzahnpflege in Frankfurt/Main. Es konnte gezeigt werden, dass nach flächendeckender Verteilung in Grundschulen in Hessen im Haltbarkeitszeitraum der Zahnrettungsbox (3 Jahre) erstaunlich viele Boxen

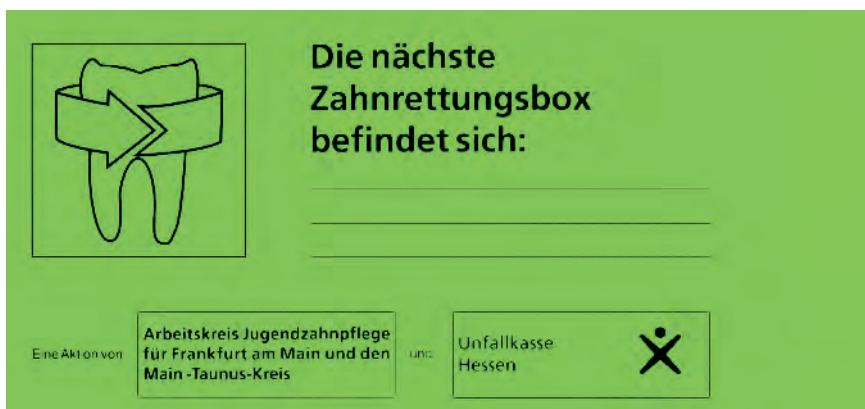



Abb. 6 Aufkleber des Arbeitskreises Jugendzahnpflege, auf dem vermerkt werden kann, wo die Zahnrettungsbox in der jeweiligen Schule deponiert ist

zur Rettung eines unfallverletzten Zahnes eingesetzt worden sind⁷. Befindet sich die Rettungsbox in der Schule und somit nahe am Unfallort, dauert es meist maximal 10 Minuten, bis ein avulsierter Zahn in der Box gelagert wird⁷. Dies ist ein ganz entscheidender Faktor für die Prognose nach Replantation. Der Arbeitskreis Jugendzahnpflege hat darüber

hinaus entsprechende Aufkleber entworfen, damit in der Schule auch tatsächlich jeder weiß, wo die Zahnrettungsbox deponiert wurde (Abb. 6). Diese optische Präsenz trägt wesentlich dazu bei, dass ein Bewusstsein für das richtige Verhalten am Unfallort nach einem Zahntrauma geschaffen wird.

Literatur

- Andersson L, Bodin I, Sorensen S. Progression of root resorption following replantation of human teeth after extended extraoral storage. *Endod Dent Traumatol* 1989;5:38-47.
- Andreasen JO, Andreasen FM, Andersson L. Textbook and color atlas of traumatic injuries to the teeth. Copenhagen: Munksgaard, 2007.
- Andreasen JO, Borum M, Jacobsen HL, Andreasen FM. Replantation of 400 avulsed permanent incisors. 4. Factors related to periodontal ligament healing. *Endod Dent Traumatol* 1995;11:76-89.
- Cvek M, Cleaton-Jones P, Austin J, Kling M, Lownie J, Fatti P. Effect of topical application of doxycycline on pulp revascularisation and periodontal healing in reimplanted monkey incisors. *Endod Dent Traumatol* 1990;6:170-176.
- Filippi A, Arx T von, Buser D. Externe Wurzelresorptionen nach Zahntrauma: Diagnose, Konsequenzen, Therapie. *Schweiz Monatsschr Zahnmed* 2000;110:712-729.
- Filippi A, Krastl G. Traumatologie im Milch- und Wechselgebiss. *Quintessenz* 2007;58:739-752.
- Filippi C, Kirschner H, Filippi A, Pohl Y. Practicability of a tooth rescue concept – the use of a tooth rescue box. *Dent Traumatol* 2008;24:422-429.
- Kirschner H, Pohl Y, Filippi A, Ebeleseder K. Unfallverletzungen der Zähne. München: Elsevier, 2005.
- Krastl G, Filippi A, Weiger R. German general dentists' knowledge of dental trauma. *Dent Traumatol* 2009;25:88-91.
- Pohl Y, Filippi A, Kirschner H. Results after replantation of avulsed permanent teeth. II. Periodontal healing and the role of physiologic storage and antiresorptive-regenerative therapy (ART). *Dent Traumatol* 2005;21:93-101.
- Pohl Y, Filippi A, Kirschner H. Is antiresorptive regenerative therapy working in case of replantation of avulsed teeth [letter to the editor]. *Dent Traumatol* 2005;21:347-352.
- Pohl Y, Tekin U, Boll M, Filippi A, Kirschner H. Investigations on a cell culture medium for storage and transportation of avulsed teeth. *Aust Endod J* 1999;25:70-75.
- Sae-Lim V, Metzger Z, Trope M. Local dexamethasone improves periodontal healing of replanted dogs' teeth. *Endod Dent Traumatol* 1998;14:232-236. 

Easywhite[®] Ready

Office-Bleaching mit System

DeltaMed

Besuchen Sie unseren Onlineshop auf www.deltamed.de oder rufen Sie uns an unter 06031-728328.

Jetzt neu in Rot



Materialeinsatz pro Patient nur € 24,75 inkl. Dam