

## Patienten unter Bisphosphonattherapie

### Teil 2: Prävention und Therapie der bisphosphonatinduzierten Osteonekrose des Kiefers

#### Indizes

*Bisphosphonate, BION, Therapieempfehlungen, Implantate*

#### Zusammenfassung

*Die in der Literatur am meisten beschriebene Nebenwirkung der Bisphosphonate ist die bisphosphonatinduzierte Osteonekrose (BION) des Kiefers, welche in letzter Zeit vermehrt den Inhalt wissenschaftlicher Publikationen bildete. Neben der diagnostischen Früherkennung der BION stellte sich vor allem die Behandlung als sehr schwierig heraus. Der Beitrag gibt einen Überblick über die Prävention und Therapie der BION.*

#### Einleitung

Bisphosphonate finden seit über 20 Jahren eine breite Anwendung zur Therapie des multiplen Myeloms, von ossären Metastasierungen solider Tumoren, aber auch der Osteoporose und anderer Knochenstoffwechselstörungen. 2003 erschienen die ersten Falldarstellungen über Kiefernekrosen unter Bisphosphonatmedikation<sup>3,6,10</sup>. Seitdem wurden zahlreiche Erfahrungs- und Fallberichte über die bisphosphonatinduzierte Osteonekrose (BION) des Kiefers veröffentlicht<sup>8,11,13,16</sup>, aber evidenzbasierte Daten fehlen bisher. Ziel der vorliegenden Arbeit ist es, einen Überblick über den gegenwärtigen Wissensstand auf diesem Gebiet zu geben. Des Weiteren werden Leitlinien für Zahnärzte in der täglichen Praxis zur Prävention und Therapie der BION vorgestellt.

#### Therapieempfehlungen

Das Betreuungskonzept nach gründlicher klinischer sowie röntgenologischer Diagnostik und Auswertung vorhandener Unterlagen umfasst das Erstellen eines persönlichen Risikoprofils für jeden Patienten (insbesondere für Tumorpatienten), die Vorsorgemaßnahmen vor einer Bisphosphonatmedikation, die Prävention bzw. Früherkennung während/nach einer Bisphosphonattherapie und die Behandlung einer manifesten BION.



**Chantal Pfammatter**  
Dr. med. dent.

**Sebastian Kühl**  
Dr. med. dent.

**Andreas Filippi**  
Prof. Dr. med. dent.

**J. Thomas Lambrecht**  
Prof. Dr. med. Dr. med. dent.

Klinik für Zahnärztliche Chirurgie, -Radiologie,  
Mund- und Kieferheilkunde  
Universitätskliniken für Zahnmedizin Basel  
Hebelstrasse 3  
CH-4056 Basel  
E-Mail: chantal.pfammatter@unibas.ch

## ■ ORALCHIRURGIE

Patienten unter Bisphosphonattherapie

### Vorsorgemaßnahmen vor einer Bisphosphonatmedikation

Unabhängig davon, ob eine intravenöse oder orale Bisphosphonatmedikation verordnet wird, muss die Mundhöhle zunächst systematisch untersucht werden. Der Bisphosphonat verordnende Arzt überweist den Patienten hierzu an einen Zahnarzt und/oder Oral- bzw. Mund-Kiefer-Gesichtschirurgen, der unter Einhaltung der o. g. Kriterien ein individuelles Risikoprofil erstellt. Es wird ein Sanierungsplan festgelegt, der folgende Inhalte berücksichtigen sollte<sup>1,5,9,12</sup>:

- Fokussanierung entzündlicher Prozesse im Kiefer- und Mundhöhlenbereich (Abb. 1);
- Glättung scharfer Knochenkanten;
- Kontrolle der Sitz- und Passgenauigkeit von tegumental getragenen Zahnersatz zur Vermeidung von Druckstellen;
- Einleitung konservierender und rekonstruktiver Maßnahmen;
- Intensivierung der Mundhygiene (insbesondere parodontal fokussiert);
- Recallintervalle festlegen;
- Patienten über Bisphosphonate und Konsequenzen für die orale Gesundheit informieren.

Bei der Fokussuche vor einer Bisphosphonatmedikation ist es hilfreich, eine Differenzierung zur Fokussuche vor einer Strahlentherapie der Kopf-Hals-Region vorzunehmen: Es liegen keine Hinweise auf eine rasche Progredienz der konventionellen Karies (als Pendant zur „Strahlenkaries“) und eine pharmakogene Xerostomie/Mukositis (als Pendant zur Radioxerostomie/Mukositis) vor. Ebenso ist die Pathogenese der BION grundlegend anders als die der Osteoradionekrose. Dementsprechend kann die Indikation zur Extraktion vor einer Bisphosphonatmedikation viel enger als vor Beginn einer Strahlentherapie gestellt werden.

Wenn immer es der allgemeine Gesundheitszustand des Patienten zulässt, sollten chirurgische Maßnahmen 14 bis 21 Tage vor einer Bisphosphonatmedikation abgeschlossen sein.

### Prävention und Früherkennung während der Bisphosphonattherapie

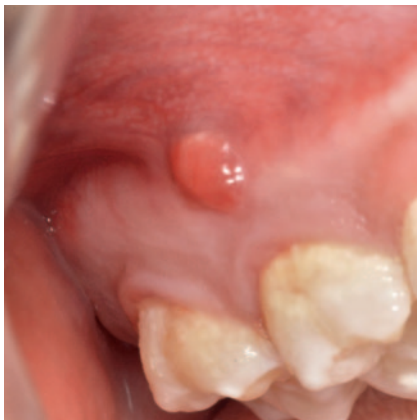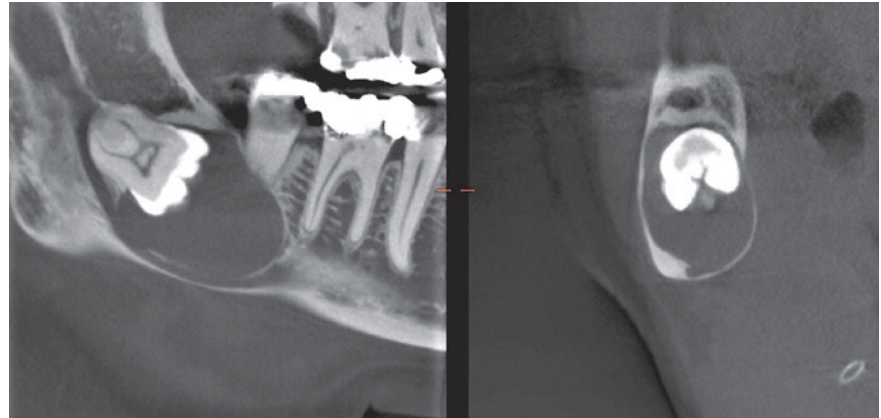
In Abhängigkeit vom individuellen Risikoprofil werden die Patienten unter laufender Bisphosphonatmedikation alle 3, 6 oder 12 Monate im Rahmen des Recallsystems einbestellt. Grundsätzlich können bei diesen Patienten folgende Empfehlungen gegeben werden:

- Es sollten eine Kontrolle der Sitz- und Passgenauigkeit von tegumental getragenen Zahnersatz, eine Entlastung eventuell entstandener Druckstellen, eine Unterfütterung bei schlechter Passgenauigkeit und eine Aktivierung der Retentionselemente zur Verbesserung der Abzugskräfte erfolgen.
- Eine konservierende Therapie (einschließlich Wurzelkanalbehandlung) ist der chirurgischen Intervention vorzuziehen<sup>1</sup>.
- Die Mundhygiene sollte intensiviert werden (Cleaning/Instruktion).
- Es ist ratsam, das Recall in Abhängigkeit von der Bisphosphonatmedikation fortzuführen.
- Falls chirurgische Interventionen nötig sind, sollten die Eingriffe generell von einem Oral- bzw. Mund-Kiefer-Gesichtschirurgen oder einem mit dem Krankheitsbild vertrauten Zahnarzt unter den folgenden Vorsichtsmaßnahmen durchgeführt werden<sup>5</sup>:
  - „drug holiday“, d. h. Absetzen der Bisphosphonatmedikation für einen längeren Zeitraum (> 3 Monate) nur nach Rücksprache mit dem Bisphosphonat verordnenden Arzt<sup>4,9,12</sup> (in der Literatur wenig beschrieben);
  - primärer Wundverschluss, ggf. epiperiostale Deckung zur Vermeidung einer weitergehenden Minderung der periostalen Nutrition des Kieferknochens;
  - schonungsvolle Operationstechnik;
  - systemische perioperative Antibiose, d. h. 2 Tage vor dem geplanten Eingriff Beginn der antibiotischen Prophylaxe bis zur Nahtentfernung (7 bis 10 Tage, je nach individuellem Risikoprofil auch länger).

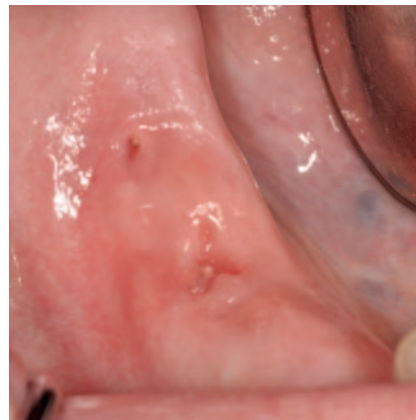
Grundsätzlich sind Patienten mit oraler Bisphosphonatmedikation für einen Zeitraum unter 3 Jahren weniger gefährdet, eine BION zu entwickeln, und unterliegen



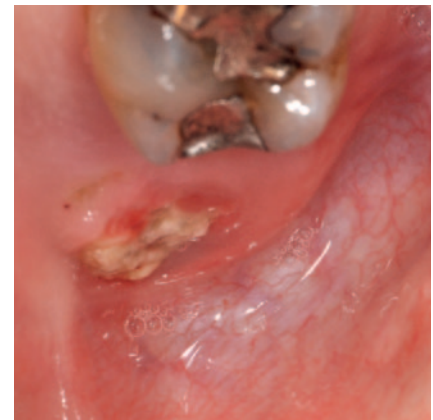**Abb. 1** Dentale Volumentomographie einer 64-jährigen Patientin mit Osteoporose, die sich vor einer Bisphosphonattherapie zur Fokussuche vorstellte. Zufallsbefund einer follikulären Zyste Regio 48, welche vor der Therapie entfernt wurde



**Abb. 2** Stadium 0: intraorale Fistel Regio 16 bukkal bei einem 48-jährigen Patienten mit Prostatakarzinom während Bisphosphonattherapie mit Zometa 4 mg intravenös 1x/Monat



**Abb. 3** Stadium 1: manifeste reizlose BION Regio 46/47



**Abb. 4** Stadium 2: freiliegender nekrotischer Knochen Regio 28 mit geröteter Mukosa und Pusaustritt bei einem 71-jährigen Patienten mit multiplem Myelom nach 5-jähriger intravenöser Bisphosphonattherapie mit Aredia

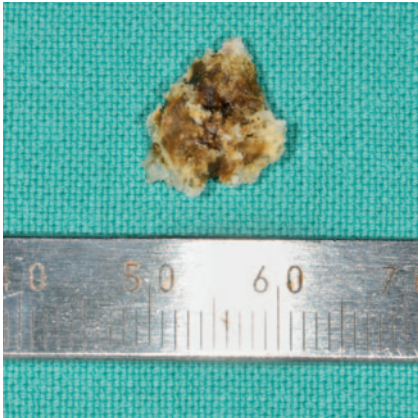
weniger strengen Vorsichtsmaßnahmen. Sollte die orale Bisphosphonatmedikation jedoch länger als 3 Jahre stattgefunden haben, so ist eine orale oder intravenöse (je nach Risikoprofil) antibiotische Prophylaxe auf jeden Fall indiziert<sup>7</sup>.

### Therapie der BION

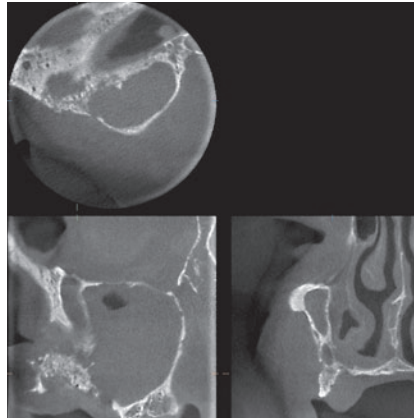
Die Ziele bei der Behandlung einer BION bestehen darin, die Schmerzen zu vermindern bzw. zu eliminieren, die Infektion der Hart- und Weichgewebe zu kontrollie-

ren sowie die Ausbreitung der BION zu verhindern. Generell ist die BION schwierig zu therapieren und der Therapieverlauf ungewiss. Die Behandlungsstrategien werden anhand der Stadieneinteilung der BION von 0 bis 3 (Abb. 2 bis 8) festgelegt (Tab. 1).

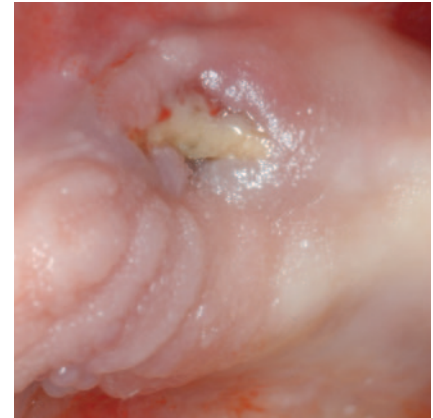
Kleine freiliegende Knochenareale lassen sich lokal revidieren und/oder langfristig mittels offener Nachbehandlung therapieren. Wenn der Erfolg nicht gewährleistet ist, muss eine Knochenresektion erfolgen, für welche die nachstehenden Empfehlungen ausgesprochen werden können<sup>5</sup>:



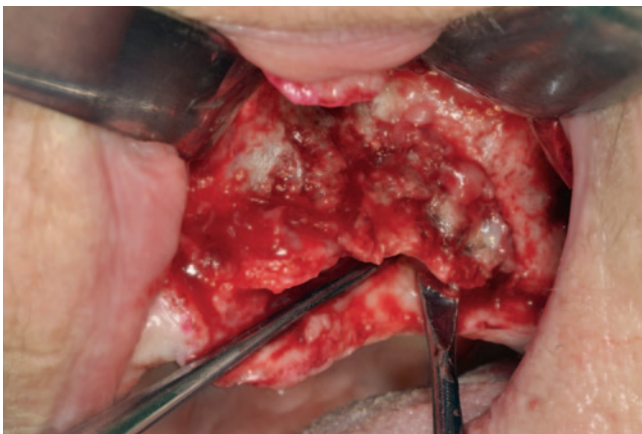**Abb. 5** Knochensequester desselben Patienten wie in Abbildung 4. Die histologische Diagnose zeigte eine eitrig destruierende Osteomyelitis und Nekrose von kortikospongiosen Knochenfragmenten sowie eine reichliche Besiedelung durch Aktinomyzeten



**Abb. 6** Dentale Volumentomographie einer 73-jährigen Patientin mit multiplem Myelom während Bisphosphonattherapie mit Zometa 4 mg intravenös 1x/Monat. Ausgeprägte Osteolysen im Bereich des gesamten linken Alveolarfortsatzes und des linken Kieferhöhlenbodens



**Abb. 7** Stadium 3: großer freiliegender nekrotischer Knochen Regio 23 mit Pusaustritt. Dieselbe Patientin wie in Abbildung 6



**Abb. 8** Oberkieferteilresektion durch Sequestrotomie des nekrotischen Knochens Regio 22 bis 26 in Intubationsnarkose. Dieselbe Patientin wie in den Abbildungen 6 und 7

- Die Therapie sollte in einer chirurgischen Einrichtung mit der Möglichkeit zur Behandlung unter Allgemeinnarkose, zur stationären Betreuung und zur parenteralen, antiinfektiöser Therapie durchgeführt werden.

- Der nekrotische Knochen (soweit intra operationem erkennbar) ist schonend, aber vollständig zu entfernen. Das Knochenfragment muss histologisch untersucht werden, um Metastasen und Rezidive auszuschließen
- Es sollte ein primärer Wundverschluss mittels Mobilisierung ausreichender Weichgewebe angestrebt und falls erforderlich eine Lappenplastik vorgenommen werden.
- Nach dem Eingriff ist das Operationsgebiet zu schonen.

Da Bisphosphonate über Jahre an den Knochen gebunden bleiben, wird das zeitweilige Unterbrechen der Bisphosphonattherapie („drug holiday“) kontrovers diskutiert, und weitere evidenzbasierte Studien sind erforderlich, um diesbezüglich genauere Aussagen treffen zu können. Wenn der allgemeine Gesundheitszustand des Patienten es erlaubt, können die Bisphosphonate für einen längeren Zeitraum – nur nach Rücksprache mit dem Bisphosphonat verordnenden Arzt – abgesetzt werden. Dadurch wird das Risiko zur Entstehung einer neuen BION reduziert<sup>4,9,12</sup>.



**Tab. 1** Stadieneinteilung/Merkmale und Behandlungsstrategie der bisphosphonatinduzierten Osteonekrose des Kiefers. Modifiziert nach *Ruggiero et al.*<sup>13</sup>

Stadium	Klinische/radiologische Merkmale	Behandlungsstrategie
0	Kein freiliegender/nekrotischer Knochen, aber mögliches Vorhandensein von nicht spezifischen Symptomen: <ul style="list-style-type: none"> <li>• intraorale Fistel (Abb. 2)</li> <li>• gesteigerte Sondierungstiefen</li> <li>• kleine osteolytische Zonen auf dem Röntgenbild</li> </ul>	<ul style="list-style-type: none"> <li>• Antibiotika</li> <li>• Analgetika</li> </ul>
1	Freiliegender/nekrotischer Knochen <ul style="list-style-type: none"> <li>• asymptomatisch (Abb. 3)</li> <li>• keine Infektion</li> </ul>	Stadium 0 <ul style="list-style-type: none"> <li>• + antibakterielle Mundspülungen</li> <li>• + Recall (alle 3 Monate)</li> </ul>
2	Freiliegender/nekrotischer Knochen <ul style="list-style-type: none"> <li>• Infektion (Schmerzen/Rötung/Schwellung)</li> <li>• mit oder ohne Eiter (Abb. 4 und 5)</li> </ul>	Stadium 1 <ul style="list-style-type: none"> <li>• + oberflächliches Debridement</li> <li>• + Antibiotika</li> </ul>
3	Stadium 2 plus: <ul style="list-style-type: none"> <li>• großflächiger freiliegender/nekrotischer Knochen (Abb. 7 und 8)</li> <li>• pathologische Frakturen</li> <li>• oroantrale/oronasale Fistel</li> <li>• extraorale Fistel</li> <li>• ausgeprägte Osteolysen auf dem Röntgenbild (Abb. 6)</li> </ul>	Stadium 2 <ul style="list-style-type: none"> <li>• + Resektion</li> </ul>

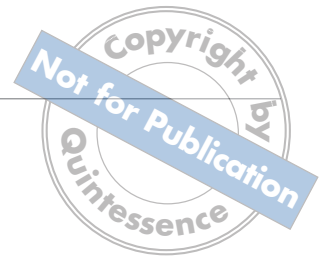### Versorgung mit Implantaten

In der Literatur finden sich keine genauen Leitlinien zum Thema BION und Implantate. Dennoch wird in verschiedenen Studien darauf hingewiesen, dass Patienten mit oraler Bisphosphonatmedikation im Gegensatz zur intravenösen Gabe ein deutlich geringeres Risiko für die Entstehung einer periimplantären BION aufweisen, so dass die Indikation zur Implantation breiter

gestellt werden kann<sup>2,14,15</sup>. Wenn der Patient die Bisphosphonate länger als 3 Jahre eingenommen hat (Grunderkrankung: Osteoporose, Morbus *Paget*), steigt das Risiko für eine BION<sup>13</sup>. Die American Association of Oral and Maxillofacial Surgeons empfiehlt „drug holidays“ von 3 bis 6 Monaten, bis implantiert werden darf. Bei Hochrisikopatienten, die wegen einer malignen Grunderkrankung eine intravenöse Bisphosphonatgabe erhalten, sollte auf Implantate verzichtet werden<sup>5</sup>.

### Literatur

1. American Association of Endodontics Position Statement. Endodontic implications of bisphosphonate-associated osteonecrosis of the jaws. Internet: <http://www.blackwellpublishing.com/pdf/bisphosphonates.pdf>. Zugriff: Mai 2011.
2. Bedogni A, Bettini G, Totola A, Saia G, Nocini PF. Oral bisphosphonate-associated osteonecrosis of the jaw after implant surgery: a case report and literature review. *J Oral Maxillofac Surg* 2010;68:1662-1666.
3. Carter GD, Gross AN. Bisphosphonates and avascular necrosis of the jaws. *Aust Dent J* 2003;48:268.
4. Dimopoulos MA, Kastritis E, Bamia C et al. Reduction of osteonecrosis of the jaw (ONJ) after implementation of preventive measures in patients with multiple myeloma treated with zoledronic acid. *Ann Oncol* 2009;1:117-120.
5. Grötz KA. Bisphosphonat-Medikation – Bedeutung für die zahnärztliche, implantologische und chirurgische Praxis. *Dent Impl* 2010;7:442-451.
6. Marx RE. Pamidronate (Aredia) and Zoledronate (Zometa) induced avascular necrosis of the jaws: a growing epidemic. *J Oral Maxillofac Surg* 2003;61:1115-1117.
7. Marx RE, Cillo JE, Ulloa JJ. Oral bisphosphonates induced osteonecrosis: risk factors, prediction of risk using serum CTX testing, prevention, and treatment. *J Oral Maxillofac Surg* 2007;65:2397-2410.
8. Marx RE, Sawatari Y, Fortin M, Broumand V. Bisphosphonate-induced exposed bone (osteonecrosis/osteopetrosis) of the jaws: risk, factors, recognition, prevention, and treatment. *J Oral Maxillofac Surg* 2005;63:1567-1575.
9. Mehrotra B, Fantasia J, Ruggiero SL. Outcomes of bisphosphonate related



- osteonecrosis of the jaw. Importance of staging management. A large single institution update. *J Clin Oncol* 2008;26(Suppl):2056. ASCO Meeting Abstracts.
10. Migliorati CA. Bisphosphonates and oral cavity avascular bone necrosis. *J Clin Oncol* 2003;22:4253-4254.
  11. Migliorati CA, Casiglia J, Epstein J, Jacobsen PL, Siegel MA, Woo SB. Managing the care of patients with bisphosphonate-associated osteonecrosis: an American Academy of Oral Medicine position paper. *J Am Dent Assoc* 2005; 136:1658-1668.
  12. Ripamonti CI, Maniezzo M, Campa T et al. Decreased occurrence of osteonecrosis of the jaw after implementation of dental preventive measures in solid tumour patients with bone metastases treated with bisphosphonates. The experience of the National Cancer Institute of Milan. *Ann Oncol* 2009;1:137-145.
  13. Ruggiero SL, Dodson TB, Assael LA, Landesberg R, Marx RE, Mehrotra B. American Association of Oral and Maxillofacial Surgeons position paper on bisphosphonate-related osteonecrosis of the jaws – 2009 update. *J Oral Maxillofac Surg* 2009;67(Suppl):2-12.
  14. Stark WJ, Epker BN. Failure of osseointegrated dental implants after diphosphonate therapy for osteoporosis: A case report. *Int J Oral Maxillofac Implants* 1995;10:74-78.
  15. Wang HL, Weber D, McCauley LK. Effect of long-term oral bisphosphonates on implant wound healing: literature review and a case report. *J Periodontol* 2007;78:584-594.
  16. Zervas K, Verrou E, Teleioudis Z et al. Incidence, risk factors and management of osteonecrosis of the jaw in patients with multiple myeloma: a single-centre experience in 303 patients. *Br J Haematol* 2006;134:620-623.