

# Die Transplantation zweiter Molaren und anderer Zähne

## Zahntransplantation Teil 4

Alina Paganini, Andreas Filippi



### Indizes

Zahntransplantation, Molaren, Zahnverlust, Zahntrauma, Molaren-Inzisiven-Hypomineralisation (MIH)

### Zusammenfassung

Die Zahntransplantation ist ein etabliertes Verfahren in der modernen Zahnmedizin und konnte über die letzten Jahre immer weiter optimiert werden. Die am häufigsten durchgeführten Zahntransplantationen betreffen dritte Molaren, Prämolaren und deutlich seltener Milcheckzähne. Komplexe Situationen erfordern jedoch auch hin und wieder flexible Lösungen, sodass im Einzelfall auch andere Zähne transplantiert werden. Leider werden Zahntransplantationen auch heute nur an wenigen Orten in entsprechenden Fallzahlen erfolgreich durchgeführt.

Manuskripteingang: 23.04.2023, Manuskriptannahme: 09.05.2023

## Einleitung

Die bereits publizierten Artikel „Die Milcheckzahntransplantation“, „Die Prämolarentransplantation“ und „Die Weisheitszahntransplantation“ haben die häufigsten Arten der Zahntransplantation beschrieben. Diese drei Transplantationen sind heute gut dokumentiert<sup>13,14,19</sup>, auch wenn die Milcheckzahntransplantation deutlich seltener durchgeführt wird als die Transplantation von Weisheitszähnen oder von Prämolaren. Auch ist der Schwierigkeitsgrad dieser Transplantationen sehr unterschiedlich: Während Weisheitszahntransplantationen nach der SAC-Klassifikation („Simple – Advanced – Complex“<sup>15</sup>) meist Schwierigkeitsgrad S und A aufweisen, haben Prämolarentransplantationen mindestens Schwierigkeitsgrad A und Milcheckzahntransplantationen immer Schwierigkeitsgrad C.

Darüber hinaus gibt jedoch hin und wieder klinische Situationen, die keine der oben genannten Transplantationen zulassen und bei denen auch alternative Therapien nicht favorisiert werden. Trotzdem erfordern diese Situationen eine frühe und möglichst biologische Lösung im Sinne des Zahnersatzes.

Die häufigsten Gründe für Zahnentfernungen bzw. Zahnverluste im Kindes- und Jugendalter sind Karies, kieferorthopädische Indikationen, Folgen von Zahnunfällen und Molaren-Inzisiven-Hypomineralisation (MIH)<sup>1,17</sup>. In der primär betroffenen Altersgruppe ist das Kieferwachstum noch nicht abgeschlossen, sodass typische Arten des Zahnersatzes für Erwachsene wie Brücken oder Implantate noch lange nicht infrage kommen. Im wachsenden Kiefer müssen daher folgende Optionen diskutiert werden, insbesondere je jünger die Patientinnen und Patienten sind:

- Kieferorthopädischer Lückenschluss: Vor allem in symmetrischen Situationen muss mit einer Kieferorthopädin bzw. einem Kieferorthopäden die Entfernung der betroffenen Zähne und eine anschließende Therapie mit einer kieferorthopädischen Apparatur geplant werden. Bei großen Lücken besteht jedoch das Risiko von Wurzelresorptionen der bewegten Zähne<sup>21</sup> – insbesondere im Seitenzahnbereich des Unterkiefers. Auch kann nach einem Lückenschluss in der ästhetischen Zone die spätere koronale Versorgung je nach Zahnanatomie und Austrittsprofil anspruchsvoll sein. Gerade bei hypoplastischen Sechs-Jahres-Molaren wird ein Extraktionskonzept mit

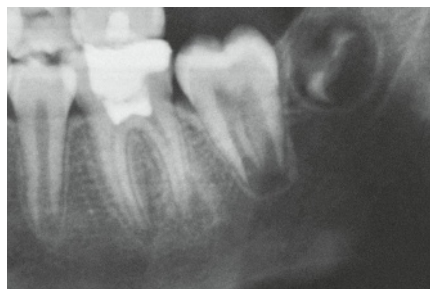kieferorthopädischem Lückenschluss immer wieder diskutiert<sup>4</sup>. Der Vorteil eines kieferorthopädischen Lückenschlusses ist bei Therapieerfolg eine lebenslange Lösung: Der verlorene oder nicht erhaltungswürdige Zahn wird durch einen eigenen, parodontal gesunden und pulpa-vitalen Zahn ersetzt.

- **Adhäsivbrücke:** Sie wird heute gerne in der ästhetischen Zone diskutiert. Die Nachbarzähne der Lücke, die als Pfeiler für eine einflügelige Adhäsivbrücke verwendet werden, müssen jedoch vollständig eruptiert und sollten nicht maßgeblich in ein Trauma involviert gewesen sein<sup>9</sup>. Adhäsivbrücken in der ästhetischen Zone sind meist nicht vor dem 14. Lebensjahr (eine kieferorthopädische Behandlung in dieser Region muss abgeschlossen sein) und nur sehr selten im Bereich der Seitenzähne indiziert. Die 10-Jahres-Überlebensraten von Adhäsivbrücken sind heute sehr hoch<sup>16</sup>, ein lebenslanger Zahnersatz ist dies in der betroffenen Altersgruppe jedoch nicht.
- **Autotransplantation:** Auch hier hat man bei Therapieerfolg einen parodontal gesunden und pulpavitalen Zahn, dessen Prognose sich nicht von dem der Nachbarzähne unterscheidet. Einzige Ausnahme ist die Milcheckzahntransplantation, wo nach etwa 10 Jahren einzelne Ver-

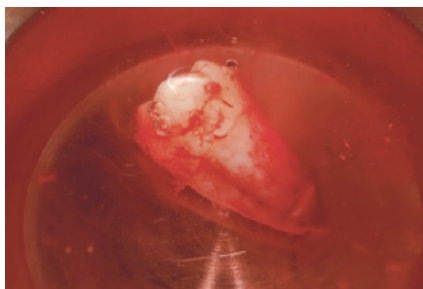
luste beobachtet werden. Damit bei Transplantation bleibender Zähne neben der parodontalen Heilung auch eine Revaskularisation der Pulpa möglich ist, muss hier der richtige Zeitpunkt des Kronen-Wurzel-Verhältnisses abgewartet bzw. getroffen werden<sup>7</sup>. Außerdem muss das Transplantat in die vorhandene Lücke und das vorhandene Knochenangebot passen.

## Mögliche Indikationen

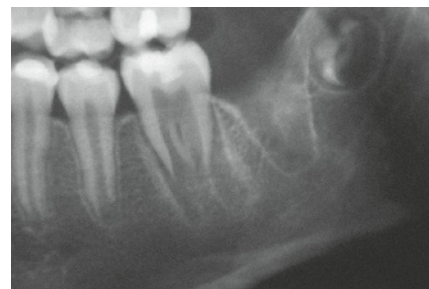Ein zunehmend häufiger Grund für den frühzeitigen Verlust erster Molaren ist die MIH. Die schnelle Kariesprogredienz der hypomineralisierten Zähne führt rasch zu einer endodontologischen Pathologie und stellt durch die begleitende Hypersensibilität eine große Belastung für die Patienten dar<sup>12</sup>. Bei den betroffenen Kindern muss früh die Entscheidung getroffen werden, ob der Zahn restauriert werden kann oder ob die Zahnentfernung indiziert ist<sup>6</sup>. Der ideale Zeitpunkt, einen ersten Molaren zu entfernen, liegt zwischen dem 8. und 10. Lebensjahr, wenn das Wurzelwachstum des benachbarten zweiten Molaren noch nicht abgeschlossen und dieser noch nicht vollständig durchgebrochen ist<sup>10</sup>. Im Oberkiefer eruptieren die



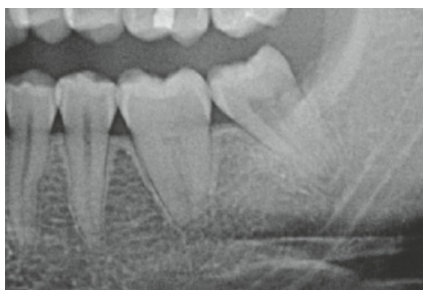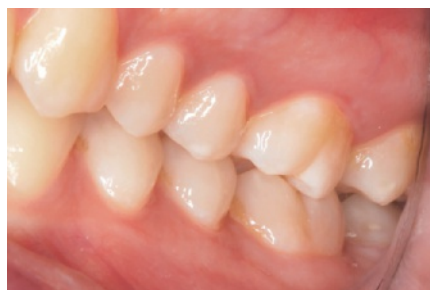**Abb. 1** Radiologische Situation nach erfolgloser Pulpotomie und akuter apikaler Parodontitis von Zahn 36 bei einer 11-jährigen Patientin. Bei Zahn 37 ist das Wurzelwachstum noch nicht abgeschlossen, Zahn 38 ist angelegt.



**Abb. 2** Situation nach gewebeschonender Entfernung der Zähne 36 und 37 und Lagerung von Zahn 37 im Medium einer Zahnrettungsbox nach Zugabe der Zusatzmischung für die Zahnrettungsbox.

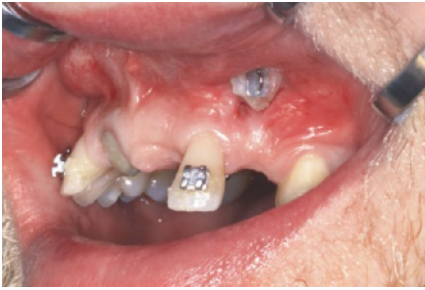
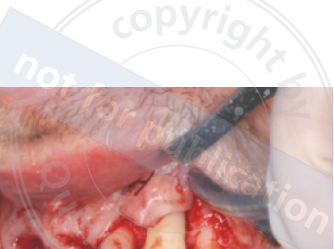
**Abb. 3** Radiologische Situation nach Transplantation Zahn 37 anstelle von Zahn 36.

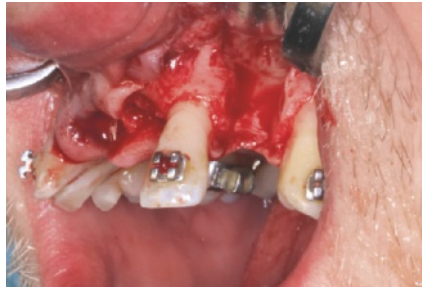

**Abb. 4** Klinische Situation nach Transplantation Zahn 37 anstelle von Zahn 36.

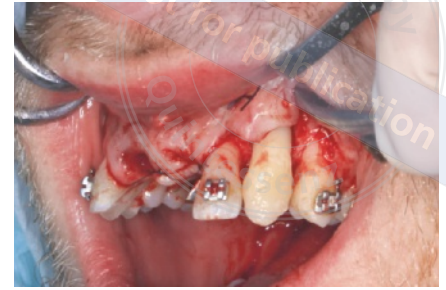**Abb. 5** Radiologische Kontrolle des Transplantats 9 Jahre post operationem: perfektes Ergebnis mit vitaler Pulpa und vitalem Parodont. Zahn 38 hat sich ohne kieferorthopädische Hilfe spontan eingestellt.



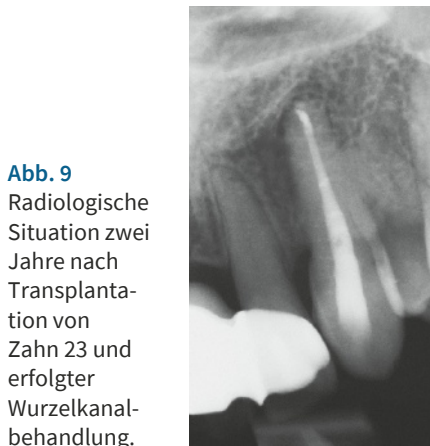**Abb. 6** Klinische Situation nach kieferorthopädischer Vorbehandlung: Der hoch verlagerte Zahn 23 ließ sich nicht kieferorthopädisch einreihen.



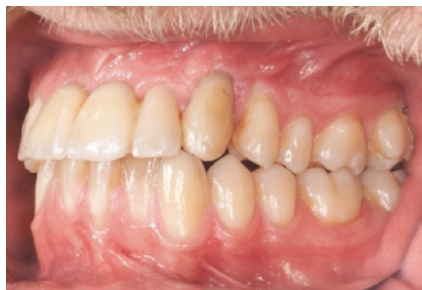**Abb. 7** Intraoperative Situation nach Aufbereitung der Empfängerregion regio 23.



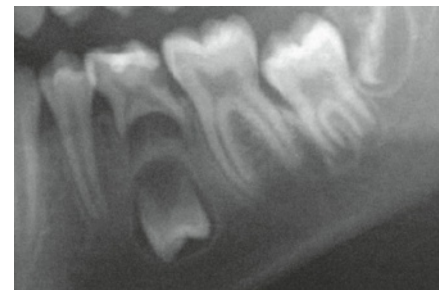
**Abb. 8** Intraoperative Situation nach Transplantation Zahn 23 in regio 23 vor der Versorgung der Weichgewebe.



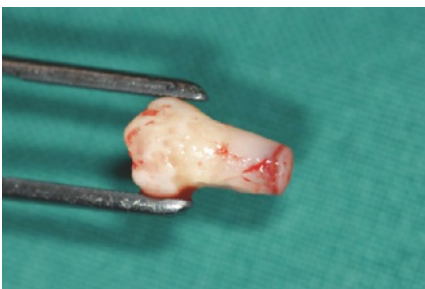**Abb. 9** Radiologische Situation zwei Jahre nach Transplantation von Zahn 23 und erfolgter Wurzelkanalbehandlung.



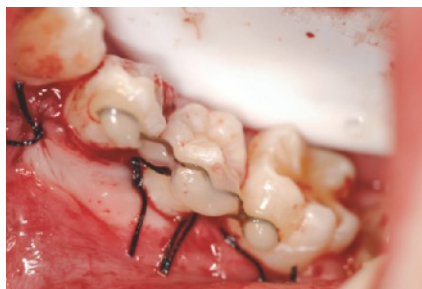**Abb. 10** Klinische Situation zwei Jahre nach Transplantation Zahn 23, erfolgter parodontaler Heilung und definitiver prothetischer Versorgung der Oberkieferfrontzähne.



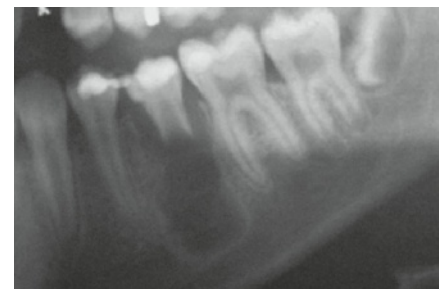**Abb. 11** Radiologische Ausgangssituation: Der Zahnkeim 35 liegt um 180° gedreht. Ein korrekter Durchbruch ist nicht zu erwarten.



**Abb. 12** Situation nach Entfernung von Zahn 75 und gewebeschonender operativer Entfernung von Zahn 35 mit weit offenem Foramen apicale.



**Abb. 13** Klinische Situation nach Transplantation von Zahn 35 in seine Originalposition. Ein dichter dentogingivaler Verschluss ist die Basis für eine parodontale Heilung.



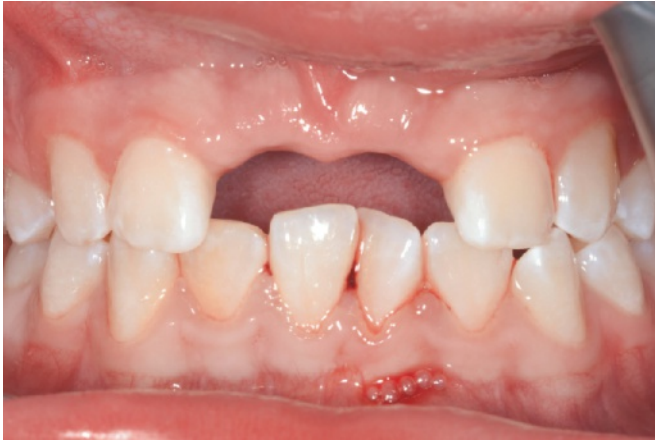**Abb. 14** Radiologische Situation nach Transplantation von Zahn 35 in seine Originalposition.

zweiten Molaren oft ohne Intervention spontan anstelle der ersten Molaren, im Unterkiefer bedarf es jedoch oft einer aufwendigen kieferorthopädischen Therapie, um die Zähne zu mesialisieren<sup>10</sup>. In diesen Fällen könnten zweite Molaren direkt anstelle der ersten Molaren transplantiert werden. Das Zeitfenster ist jedoch relativ schmal (Abb. 1 bis 5).

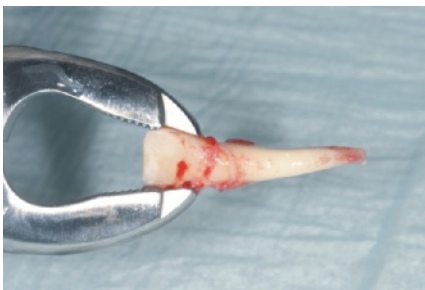
Auch strategisch wichtige, ektop liegende und nicht kieferorthopädisch einzureihende Zähne erfordern hin und wieder kreative Lösungen (Abb. 6 bis 14).

In gewissen Fällen kann auch lokaler Engstand ausschlaggebend für den Entschluss zur Zahnentfernung und bei entsprechend vorhandenen Lücken auch eine Indikation zur Zahntransplantation sein (Abb. 15 bis 20).

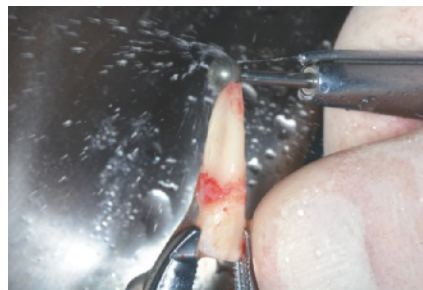




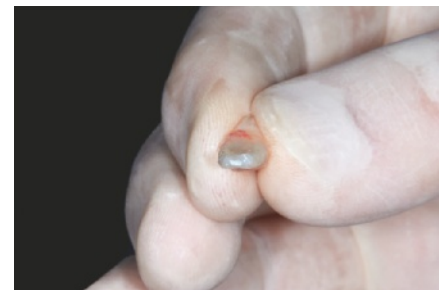**Abb. 15** Klinische Situation nach unfallbedingtem Verlust der beiden mittleren Schneidezähne im Oberkiefer und geplanter Transplantation der Zähne 32 und 42 bei lokalem Engstand an Stelle 11 und 21 mit anschließendem kieferorthopädischen Lückenschluss im Unterkiefer und ästhetischer Verbreiterung der transplantierten Zähne im Oberkiefer.



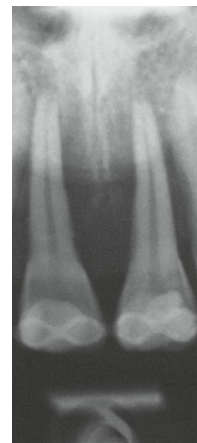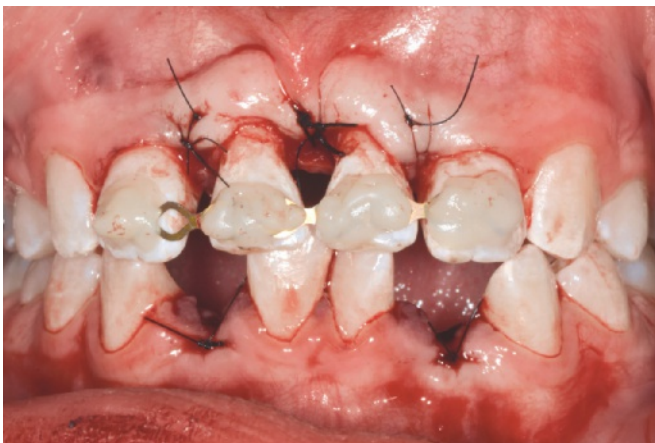**Abb. 16** Klinisch ist das Wurzelwachstum der beiden Transplantate abgeschlossen.



**Abb. 17** Extraorale Resektion der Wurzelspitze.



**Abb. 18** Retrograde Füllung nach entsprechender Kavitätenpräparation bei beiden Transplantaten.



**Abb. 19** Klinische Situation nach Transplantation 32 und 42 anstelle von 11 und 21.

**Abb. 20** Radiologische Situation nach Transplantation 32 und 42 und zwei retrograden Füllungen (Füllungsmaterial ohne Röntgenopaker) anstelle von 11 und 21. Innerhalb weniger Tage muss die Pulpa noch von orthograd exstirpiert werden.

## Operatives Vorgehen

Das chirurgische Vorgehen ist bei jeder Zahntransplantation grundsätzlich gleich. Eine initiale Bildgebung der Spender- und der Empfängerregion ist präoperativ erforderlich. Oft reichen Zahnfilme, je nach Transplantat kann es jedoch sinnvoll sein, eine Panoramaschichtaufnahme (PSA) oder in Einzelfällen ein digitales Volumentomogramm (DVT) anzufertigen. Entscheidend für den idealen

Zeitpunkt ist der Stand des Wurzelwachstums des Transplantats. Eine Ausnahme sind die Milchzähne, deren Wurzeln im Zuge der physiologischen Zahnresorption noch eine ausreichende Länge haben müssen. Die Entscheidung zur Transplantation muss interdisziplinär getroffen sowie von Patienten und Eltern favorisiert werden.

Nach der Lokalanästhesie wird das Transplantat möglichst gewebeschonend entfernt und sofort in eine Zahnrettungsbox gelegt (Dentosafe Zahnrettungsbox, Fa. Medice

Arzneimittel Pütter, Iserloh oder Miradent SOS Zahnbox, Fa. Hager & Werken, Duisburg) – zusammen mit der Zusatzmischung für die Zahnrettungsbox (Apotheke Hörmann AG, Weinfelden, Schweiz). Diese Zusatzmischung enthält Steroide und Antibiotika (1 mg Tetracyclin/1 mg Dexamethason), um externen Wurzelresorptionen entgegenzuwirken und die Wahrscheinlichkeit der Revaskularisation der Pulpa zu erhöhen. Das Transplantat sollte mindestens für 10 Min. in dieser Mischung liegen, während die Entnahmestelle wundversorgt und die Empfängerregion vorbereitet wird. Die Aufbereitung der Alveole erfolgt mit (Rosen-)Bohrern unterschiedlicher Durchmesser und unter Kühlung mit steriler isotoner Kochsalzlösung. Die Alveole muss groß genug sein, damit das Transplantat drucklos eingesetzt werden kann – ein direkter Kontakt zum Knochen muss vermieden werden<sup>8</sup>. Nach der Transplantation ist ein dichter dentogingivaler Verschluss essenziell – jede parodontale Heilung beginnt immer mit einem entsprechenden dentogingivalen Verschluss. Dieser erfolgt mit Einzelknopf- oder „Double loop“-Nähten. Anschließend wird das Transplantat mit einer Titan-Trauma-Schiene flexibel fixiert<sup>20</sup> (TTS, Fa. Medartis, Basel, Schweiz) und die Okklusion überprüft. Das Transplantat darf keine Vorkontakte mit Antagonisten haben. Wenn das Wurzelwachstum von Transplantaten bereits abgeschlossen ist oder sich intraoperativ als zu weit fortgeschritten darstellt, muss zeitnah eine Wurzelkanalbehandlung begonnen werden<sup>2,3</sup>. Analog zur schweren Dislokationsverletzung nach Zahntrauma sollte diese Trepanation innerhalb von 72 Stdn. nach der Transplantation erfolgen. Zeigt sich intraoperativ ein weit fortgeschrittenes Wurzelwachstum, jedoch noch ein offener Apex, sollte bzw. kann von extraoral ein retrograder Plug mit hydraulischem Calciumsilikat-zement erfolgen. Wichtig ist, dass dabei keine chemische oder mechanische Beeinträchtigung der Wurzeloberfläche stattfindet und die Wurzeloberfläche die ganze Zeit mit dem Medium der Zahnrettungsbox benetzt ist. Im Einzelfall kann diskutiert werden, ob zur Unterstützung der parodontalen Heilung noch Emdogain (Fa. Straumann, Basel, Schweiz) auf die Wurzeloberfläche appliziert wird<sup>14</sup>.

## Literatur

1. Almarghani A. Prevalence, predictors, and reasons for permanent tooth extraction among high school students in Saudi Arabia: A national cross-sectional study. *Cureus* 2022;14(9):e28687.
2. Andreasen JO, Paulsen HU, Yu Z, Bayer T. A long-term study of 370 autotransplanted premolars. Part IV. Root development subsequent to transplantation. *Eur J Orthod* 1990; 12(1):38–50.
3. Andreasen JO, Paulsen HU, Yu Z, Bayer T, Schwartz O. A long-term study of 370 autotransplanted premolars. Part II. Tooth survival and pulp healing subsequent to transplantation. *Eur J Orthod* 1990;12(1):14–24.

## Diskussion

Neben den typischen Transplantationen von Weisheitszähnen, Prämolaren und hin und wieder auch von Milcheckzähnen gibt es immer wieder Indikationen, die etwas mehr Kreativität erfordern. Die dargestellten Fälle zeigen die vielseitigen Möglichkeiten einer Zahntransplantation. Zweite Molaren können grundsätzlich als Transplantate in Erwägung gezogen werden, wenn ihr Wurzelwachstum noch nicht abgeschlossen ist und ein erster Molar frühzeitig entfernt werden muss. Von Vorteil ist es, wenn die Weisheitszähne im gleichen Quadranten röntgenologisch sichtbar angelegt sind, eine Nichtanlage stellt jedoch keine Kontraindikation dar.

Nach den Weisheitszähnen sind die Eckzähne des Oberkiefers am häufigsten retiniert und verlagert<sup>5</sup>. In den meisten Fällen können diese Zähne freigelegt und angeschlungen werden, um sie mithilfe einer kieferorthopädischen Apparatur an die Soll-Position zu bewegen<sup>18</sup>. Wenn jedoch die finanziellen Mittel dafür nicht vorhanden sind oder im DVT klar erkennbar ist, dass der Eckzahn nicht an den Wurzeln der benachbarten Zähne vorbeibewegt werden kann, stellt die Autotransplantation eine zu diskutierende Alternative dar. Auch erheblich verlagerte Zahnkeime enden häufig in einer operativen Zahnentfernung. Solche werden der Literatur immer wieder bei Prämolaren im Zusammenhang mit ankylosierten Milchmolaren beschrieben<sup>11</sup>, können aber auch bei Eckzähnen beobachtet werden. Durch die Autotransplantation eines Zahnkeims in der gleichen Alveole kann seine Wachstumsrichtung verändert werden. Engmaschige Durchbruchkontrollen mit radiologischer Diagnostik sind danach erforderlich.

Zusammenfassend ist eine Zahntransplantation heute ein zuverlässiger, kostengünstiger und biologischer Zahnersatz. Neben den häufigen Arten der Zahntransplantation müssen auch immer mal wieder kreative Lösungen diskutiert werden. Grundlagen hierfür sind ein klares Behandlungskonzept und eine gut funktionierende interdisziplinäre Zusammenarbeit.

4. Brusevold IJ, Kleivene K, Grimsøen B, Skaare AB. Extraction of first permanent molars severely affected by molar incisor hypomineralisation: A retrospective audit. *Eur Arch Paediatr Dent* 2022;23(1):89–95.
5. Cooke J, Wang HL. Canine impactions: Incidence and management. *Int J Periodontics Restorative Dent* 2006;26(5):483–491.
6. Elhennawy K, Schwendicke F. Managing molar-incisor hypomineralization: A systematic review. *J Dent* 2016;55:16–24.
7. Filippi A, Kühl S (Hrsg). *Atlas der modernen zahnerhaltenden Chirurgie*. Berlin: Quintessence Publishing, 2018.
8. Filippi A, Saccardin F, Kühl S (Hrsg). *Das grosse 1x1 der Oralchirurgie*. Berlin: Quintessence Publishing, 2022.
9. Fouad AF, Abbott PV, Tsilingaridis G et al. International Association of Dental Traumatology guidelines for the management of traumatic dental injuries: 2. Avulsion of permanent teeth. *Dent Traumatol* 2020;36(4):331–342.
10. Humphreys J, Albadri S. Management of molar incisor hypomineralisation (MIH): A 1-year retrospective study in a specialist secondary care centre in the UK. *Children (Basel)* 2020;7(12):252.
11. Jang JM, Song JS, Lee JH, Choi HJ, Kim SO. Changing the angulation of the tooth germ in the bony crypt: A Case Report. *J Clin Pediatr Dent* 2018;42(5):401–405.
12. Joshi T, Rahman A, Rienhoff S et al. Impact of molar incisor hypomineralization on oral health-related quality of life in 8-10-year-old children. *Clin Oral Investig* 2022;26(2):1753–1759.
13. Kafourou V, Tong HJ, Day P et al. Outcomes and prognostic factors that influence the success of tooth autotransplantation in children and adolescents. *Dent Traumatol* 2017;33(5):393–399.
14. Lang B, Pohl Y, Filippi A. Transplantation von Zähnen. *Schweiz Monatsschr Zahnmed* 2003;113(11):1178–1199.
15. Mollen I, Filippi A, Bernhart T. Transplantation of teeth after traumatic tooth loss. *ENDO (Lond Engl)* 2014;8(4):301–307.
16. Mourshed B, Samran A, Alfagih A et al. Anterior cantilever resin-bonded fixed dental prostheses: A review of the literature. *J Prosthodont* 2018;27(3):266–275.
17. Reich E, Hiller KA. Reasons for tooth extraction in the western states of Germany. *Community Dent Oral Epidemiol* 1993;21(6):379–383.
18. Shin H, Park M, Chae JM, Lee J, Lim HJ, Kim BC. Factors affecting forced eruption duration of impacted and labially displaced canines. *Am J Orthod Dentofacial Orthop* 2019;156(6):808–817.
19. Solakoglu Ö, Filippi A. Transreplantation: An alternative for periodontally hopeless teeth. *Quintessence Int* 2017;48(4):287–293.
20. von Arx T, Filippi A, Buser D. Splinting of traumatized teeth with a new device: TTS (Titanium Trauma Splint). *Dent Traumatol* 2001;17(4):180–184.
21. Yassir YA, McIntyre GT, Bearn DR. Orthodontic treatment and root resorption: An overview of systematic reviews. *Eur J Orthod* 2021;43(4):442–456.



**Alina Paganini**  
Dr. med. dent.

**Andreas Filippi**  
Prof. Dr. med. dent.

beide:  
Klinik für Oralchirurgie  
Universitäres Zentrum für Zahnmedizin Basel (UZB)  
Universität Basel  
Mattenstrasse 40  
4058 Basel  
Schweiz

**Alina Paganini**

**Korrespondenzadresse:**

Dr. Alina Paganini, E-Mail: [alina.paganini@unibas.ch](mailto:alina.paganini@unibas.ch)